

# Gutachtenerstellung

## 1) Adressat

- 2.) n/ z.B.einsendender Pathologe  
Hausarzt  
Schriftverkehr

- 3.) **Kopf** - Name, Geburtsdatum, event. Todestag  
- AZ der BG  
- J.-Nr., E.-Nr. o.ä.auswärtige Nr.  
- unser Zeichen: J.-Nr., S.-Nr., W.-Nr., E.-Nr.

- 4.) **Fachpathologisches** a) Zusatzgutachten,  
b) Zusammenhangsgutachten,

zur Frage, ob bei dem o.a. Versicherten eine BK der Ziffer 4711 etc.der BeKV vorliegt, bzw. vorlag.

- 5.) **Das GA gründet sich auf** - Aktengutachten (Blatt 1-X), oder Aktenauszüge  
- Schreiben vom, Fax vom  
- Vorgutachten vom  
- Untersuchungsmaterial: - Naßmaterial  
- x-Parafinblöcke  
- x-Schnittpräparate  
- x-Zytologie

- 6.) **Vorgeschichte** a) Berufsanamnese: - welcher Beruf  
- wie lange  
b) Krankenanamnese: Arztbrief, Röntgenbefunde, Plaques

- 7.) **Eigene Untersuchungen** - Makroskopie  
- LÖB  
- Lungennachtrag  
- Histologie  
- LSA mit M.-Nr.

- 8.) **Beurteilung:** - Anamnese (?) in Übereinstimmung  
- Asbeststaubexposition ?

## Neurosektion

### 1) Formolfixiertes Gehirn

Konsistenz

Gewicht

Weiche Hirnhäute durchsichtig, Flüssigkeit, verdickt, Blut, Farbe, Granulationes

Venen gestaut, blutleer

Hirnbasisgefäße regelrecht, normaler Verlauf, Arteriosklerose, Aneurysmen

Hirndruckzeichen prominente Kleinhirntonsillen, Unkusschnürfurchen

Hirnwindungen regelrecht, Atrophien, regional

Defekte Erweichungen, Gewebeeinsenkungen, bräunliche Imbibierung regional, Maße

Kleinhirn regelrecht, Oberwurm

Hirnstamm regelrecht

### 2) Abtrennen des Hirnstammes

Substantia nigra regelrecht pigmentiert

Aquädukt mittelständig, durchgängig, nicht erweitert

### 3) Zerlegung in Frontalscheiben

Rinde und Mark gut abgrenzbar

Stammganglien + thalamische Kerne regelrechte Zeichnung, Form + Konsistenz

Ventrikelsystem Vorder- + Hinterhörner, Seiten- + III. Ventrikel erweitert, verschmälert

Septum vergae

Plexus choroideus regelrecht

Mesialer Temporallappen unauffällig, Sklerose

Mamillarkörper unauffällig, Einblutungen, bräunlich

Andere Regionen Läsionen, Ausmaße, Grenzen

Infarkte/Grenzzonen A. cerebri anterior/posterior/media/Aa. Lenticulares, A. cerebelli sup/inf

Blutungen/Lakunen/Imbibierung nicht wegwischtbar, alt, frisch, Ausmaße

Entmarkungsherde ventrikelnah, frisch, alt

Metastasen/Hirneigene Tumore/Meningeome Ausmaße, Grenzen, Mittellinienverlagerung

Hirnödem akut

### 4) Zerlegung Kleinhirn, Pons, Medulla oblongata Auffälligkeiten

## **Adeno-Ca. und unklarer Primärtumor**

---

### **Keratine:**

AE1/AE3: basische CK: 1-8, saure CK: 10,14,15,16,19  
MNF 116: CK 5, 6, 8, 17, 19

---

<b>Leber (HCC)</b>	AFP +
<b>Cholangiozelluläres Ca.</b>	CK 7 +
<b>Colon</b>	CK 7 -, CK 20 +, CEA +
<b>Pankreas</b>	CK 7 +, CA 19-9 +
<b>Ovar</b>	CK 7 +, CK 20 -, CEA -, ÖR, CA 125, evtl. Calretinin
<b>Lunge</b>	TTF1, SPA, SPB, Pro-SPB, CK 7 +, CK 20 -, CEA +
<b>Niere</b>	CEA -, Vim +, Ker +
<b>Prostata</b>	PSA, PASP
<b>Mamma</b>	ÖR, PR
<b>Schilddrüse</b>	Thyreoglobulin, Calcitonin
<b>Urothelkarzinom</b>	CK 13, CK 20

S.Nr.  
f. Nr.  
geb. verst. abd.

# Hohe

de. Selbstgespräch  
schl. / K. Kleinf.  
Bogeneresult

Schreib  
Körperata

Name, Vorname *wird durchgeführt*  
Die Leichenöffnung am ... *in ...* Die Leiche ist als ... bezeichnet und dadurch identifiziert.  
*im Inst. f. Pando. Bg. Kl. Bergmanns hat*  
*de. Bogbau Selbstgespräch - so oft du du*

## Leichenöffnungsbericht:

### A. Äußere Besichtigung:

1. Länge (... cm lange Leiche eines älteren? Mannes mit ... Körperformen).

Hautfarbe (blaßgrau).

Todeszeichen (Wenig ?, rötlich-violett, nicht wegdrückbare Totenflecken in abhängigen Körperpartien. Leichenstarre vorhanden? und brechbar?)

Kopf (Haupthaar, *weich*, Augäpfel gehörig in den Höhlen liegend?, Konsistenz?, Bindehäute grau-rötlich?, Hornhäute mit beginnender Trübung?, Irisfarbe, Pupillen.)

Mund, Nase und Ohren frei von fremdem Inhalt?, Oberkiefer?, Oberkiefer- und Unterkiefergebiss?

Hals (mittellang? kräftig?)

Brustkorb (seitengleich?, Brustbehaarung?, unterer Rippenwinkel?)

Bauch in Brustniveau?

Äußeres Genitale unauffällig? *hämatur-verfärbt, skrot., Pubisbehaarung spärlich?*

Extremitäten (Vollständig?, Uhrglasnägel?, wassersüchtige Schwellungen?)

Narben, Rücken frei?

### B. Innere Besichtigung:

2. Fettgewebe (Brust-, Bauchbereich). Nach Eröffnung des Bauchraumes ist ...  
Bauchfell (allseits zart, glatt und spiegelnd?)

Großes Netz (mäßig von Fettgewebe durchsetzt?, bedeckt zu 1/2 die Darmschlingen)

Darmschlingen (mit Luft gefüllt? kein schwappender Inhalt?)

Milz (frei umgreifbar?), Leber (unter dem rechten Rippenbogen verschwindend/überragt?)

Wurmfortsatz (reizlos, in gehöriger Form, Lage und Größe?)

Bruchpforten, Douglas'scher Raum.

### 3. Zwerchfellstand

4. Muskulatur (Dunkelbraun-rot? gehörig gefiedert?), Rippenknorpel (schneidbar)  
Nach Entfernung des Brustbeines sind die Lungen nicht? zurückgesunken, die Vorderränder überlappen einander in der Medianlinie?, Verwachsungen?

Brusthöhle: Die Inspektion der Thoraxhöhle zeigt Plaques? Fibrose? fremder Inhalt?

Herzbeutel (in etwa handtellergroß vorliegend?, von Fettgewebe durchwachsen?)

Nach Eröffnung des Herzbeutels, Blätter allseits zart, glatt und spiegelnd.  
Subepikardiales Fettgewebe unauffällig? Spitzenbildend ist die ... Herzkammer.

Herz etwa über leichenfaustgroß? Im Herzen flüssiges Blut und Leichengerinnsel.  
Lungenschlagaderäste frei?

5. Die linke Lunge wiegt ... Länge über der Mantelkante ... cm.

Verwachsungen? (Organ durchschimmernd?) Farbe (rötlich, schwarz, netzartige Grundzeichnung?), Konsistenz, Schnittfläche (vom Schnitt wenig schaumige Flüssigkeit abstreifbar?). Die Bronchien bis in die Peripherie aufschneidbar.

Die Lungenschlagaderäste (bis weit in die Peripherie aufschneidbar? Wandverdickungen? Beete? Strickleiterartige Narben? Der Hauptstamm doppeldaumendick?)

6. Die rechte Lunge ... Ansonsten hinsichtlich der äußeren Beschaffenheit und Konsistenz der linken Lunge gleichend. Sie wird vor der weiteren Sektion nach Form fixiert.

7. Herzgewicht ..., Herzmaße ..., Herzkranzarterien. Die Innenhaut des rechten Vorhofes ... Auffälliges? Rechtes Herzohr: Geschlossenes Foramen ovale? Umfang der unauffälligen Trikuspidalklappe ..., Umfang der unauffälligen Pulmonalklappe ..., Ausstrombahn? Kräftiges Bälkchenwerk? der rechten Herzkammer, Wandstärke rechts. Innenhaut des linken Vorhofes spiegelnd und glatt? Unauffälliges linkes Herzohr? Umfang der unauffälligen Mitralklappe ..., der Aortenklappe ..., Innenhaut der linken Herzkammer ..., Wandstärke links etwa ... cm.

Auf Flachschnitten dunkelbraun-rötlich, gehörig gefiederte Muskulatur? Narben? Aufsteigender und Bogenteil der Aorta ... (Wandverdickungen? Beete?)

Hals- und Armschlagadern? (Teilungsstelle der Carotis communis?)

8. Zunge (Oberfläche am Schnitt gehörig gefiedert?)

Speiseröhre (glatt, grau-weißlich?), Kehldeckel (abgeflacht? eingerollt? gezähnt?)

Kehlkopf (gut brechbar?), Innenhaut des Larynx und der Luftröhre ..., Luftröhrenteilungslymphknoten, sowie paratracheal, paraaortal (bohngroß? isoliert stehend? Konsistenz? auf Schnittflächen grau-schwarz?)

Schilddrüsenlappen (paranußgroß? mandelgroß? Schnittfläche fein gekörnt? honigfarben?)

Venen am Hals- und Unterschlüsselbeinbereich (Punktionen? Thrombosen? Einblutungen?)

b. Bauchhöhle:

1 9. Die Milz wiegt ..., Kapsel, Konsistenz (weich-breiig, zerfließlich, fest?) Schnittfläche (viel, sämige Flüssigkeit abstreifbar? Vermehrung der weißen Pulpa?)

2 10. Nebennieren in gehöriger Form, Lage und Größe mit goldgelber Rinde und bräunlich zerfließlichem Mark.

3 11. Die linke Niere in gehöriger Form, Lage und Größe. Gewicht ..., Kapsel gut abziehbar? Oberfläche glatt? Zysten? Am Schnitt das Rindenband gehörig breit? Rindenmarkgrenze scharf? Nierenbeckenkelchsystem zart? Harnleiter durchgängig?

4 12. Die rechte Niere g.

5 13. Die Harnblase (faustgroß?, grau-weißliche Innenhaut? Einblutungen?) Sondierbare Ureterenmündungen? Blutleitergeflecht der Vorsteherdrüse mit/ohne vorgeformte Blutpfropfe? Samenbläschen regelrecht? Hodenkanälchen ausziehbar. Nebenhoden und Samenleiter gehörig.

6 14. Prostata (am Schnitt ... große, scharf begrenzte, rundliche zähe Knoten), Bauchfell des Douglas'schen Raumes glatt? Innenhaut des Rektums zart, glatt, grau-grünlich? (Wenn Verdickung: markige Herde? Darunter befindliche Darmschleimhaut verschieblich? regionale Lymphknotenverdickung?)

7 14. Magen (schleimiger Inhalt? Magenschleimhaut grau-rot, Defekte? Narben?) Frei durchgängiger Pylorus? Duodenum (gelblich-rötlich, galliger Inhalt?) Extrahepatische Gallengänge unauffällig? (Gemeinsame Mündung?)

Pankreas mit typischer Läppchenstruktur? Konsistenz?

8 15. Im Dünn- und Dickdarm teils flüssige und teils geformte Kotbestandteile? Keine Schleimhautdefekte? Keine markigen Herde?

9 16. Die Leber wiegt ...g. Kapsel, Konsistenz. Am Schnitt (angedeutete Läppchenstruktur? Muskatnußzeichnung?) *Sand gelbe Zeichn / Beutefülle*

10 17. Die Aorta unter dem Zwerchfell mißt ... cm (Verdickung, Beete usw.). Die Gefäßabgänge frei? Die Hohlvene unter dem Zwerchfell mißt ... cm. Wandverdickungen. *(Zart)*

11 18. Die Wirbelsäule (gerade? Randwülste?) Auf einem Knochenspan unauffälliges dunkelrotes Mark?

12 19. Aus den Oberschenkelblutleitern flüssiges Blut ausstreichbar?

13 20. Die innere Rückenmuskulatur gehörig?

c. Kopfhöhle:

14 21. Kopfschwarte, Schädelknochen einschließlich der Schädelbasis unauffällig (keine Stufenbildung? usw.).

Nasennebenräume, Mittelohrräume und Hirnanhangsdrüse gehörig. Die harten Hirnhäute mit ihren Blutleitern regelrecht. Die weichen Hirnhäute zart, ihre Blutleiter gut mit Blut gefüllt. Die Hirnbasisgefäße (diffuse, weißliche Wandverdickungen? eher weitgestellt?) Die Hirnwindungen abgeflacht? Die Furchen schmal? Kleinhirndruckkonus? Unkusschürffurchen? Das Gehirn erscheint symmetrisch? und von weicher Konsistenz? Es wiegt ... und es wird unmittelbar nach der Entnahme in Formalin fixiert.

Ort, Datum und Unterschrift

S-Nr. \_\_\_\_\_

Sekant: \_\_\_\_\_

Präparator: \_\_\_\_\_

Datum: \_\_\_\_\_

Äußere Besichtigung:	Körperlänge _____ cm,		Körpergewicht: _____ kg	
Körperform	mittelm.	adipös	schlank	kachektisch
Todeszeichen	Ja	viel wenig Totenflecken	Leichenstarre	fortgeschr. Autolyse
Haut	blaß	gering stark ikterisch	gering stark cyanotisch	Petechien / Verbrennungen Hämatome wo: (s. Skizze)
Kopf/Hals	o. B.	Hämatom/Venenpunktion	Wunde/Abschürfung/Prellung	Narbe
Gebiß	o. B.	saniert	Ober-/Unterkiefer lückenh./Paradent./Prothese	
Rumpf	o. B.	Hämatom	Wunde/Abschürfung/Prellung	Narbe/Tätowierung
Extremitäten	o. B.	Hämatom/Venenpunktion	Wunde/Abschürfung/Prellung	Narbe/Tätowierung/Ödeme
Mammae re/li	o. B.	verdichtet	Tumor	Sekretion Amputation Narbe

Andere Befunde:

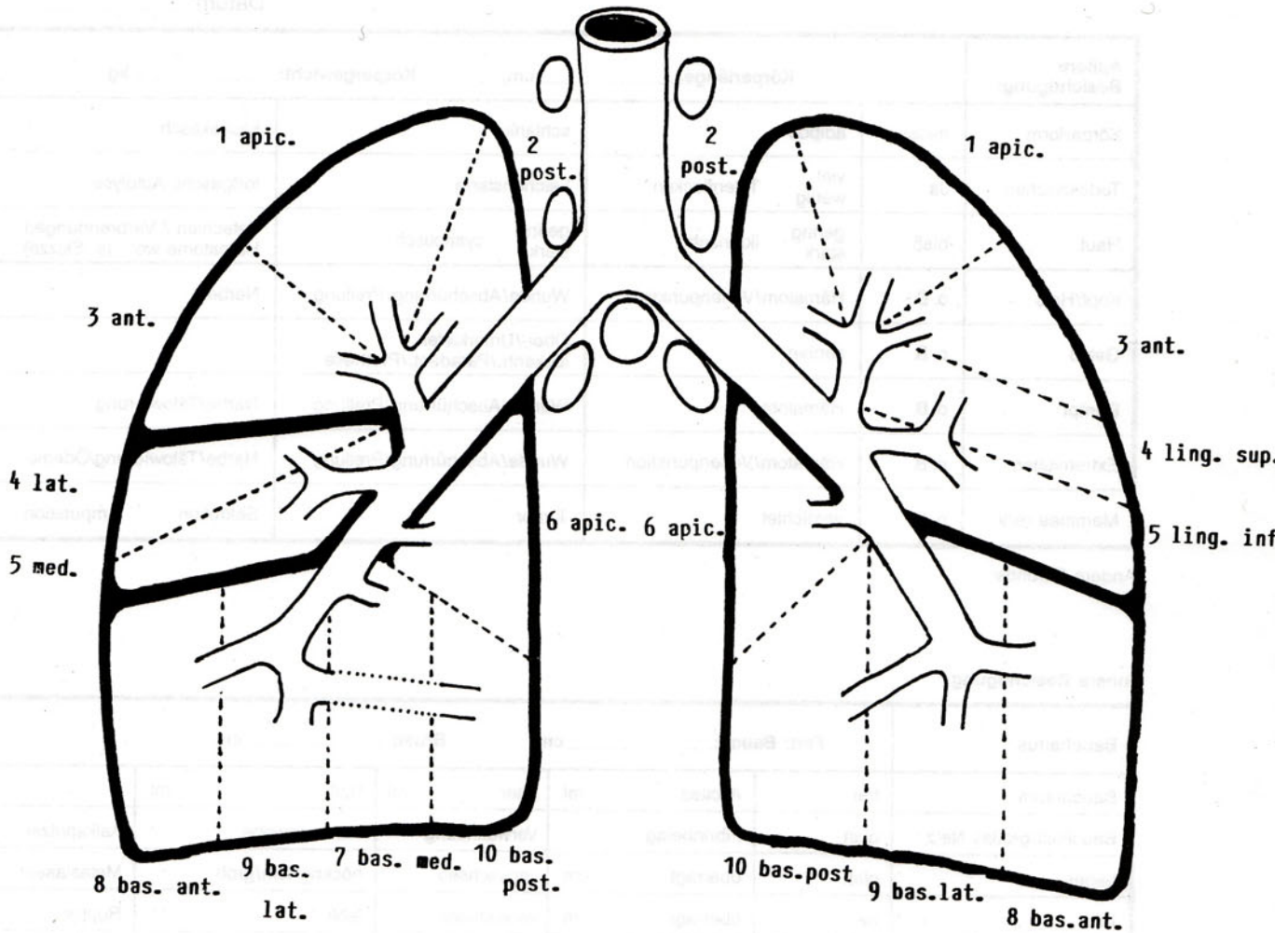
**Innere Besichtigung:**

Bauchsitus	Fett: Bauch: _____ cm		Brust: _____ cm		
Bauchraum	frei	Ascites ml	Eiter ml	Blut ml	
Bauchfell/großes Netz	glatt	Fibrinbelag	Verwachsung	Fremdgewebe	Kalkspritzer
Leber	glatt	übertagt cm	verwachsen	höckrig fein/grob	Metastasen
Milz	frei	übertagt cm	verwachsen	fehlt	Ruptur
Dünn-/Dickdarm	o. B.		schwappend. Inhalt	Fistel	Perforation
Appendix	regelrecht	fehlt	gerötet	eitrig	(perityphl.) Abszess
Bruchpforten	geschlossen	Inguinal offen/innere Hernie	Ösophagushernie	Narbenbruch	Inkarzeration

Andere Befunde:

Brustsitus:	Zwerchfellstand: links		Ri/ICR	rechts	Ri/ICR
Muskulatur	regelrecht	atrophisch	Schrittmacherlager reizlos/vereitert	Schrittmacher nicht belassen	
Brustkorb	regelrecht	deformiert	Frakturen Rippen Sternum		
li Höhle Pleura	frei glatt	Erguß ml Verwachsungen	klar apikal	rötlich/blutig/trübe/Blut seitlich	allseits
re Höhle Pleura	frei glatt	Erguß ml Verwachsungen	klar apikal	rötlich/blutig/trübe/Blut seitlich	allseits
Herzbeutel	frei glatt	Erguß ml Verwachsungen	klar herdförmig	rötlich/blutig/trübe/Blut diffus	

Andere Befunde:

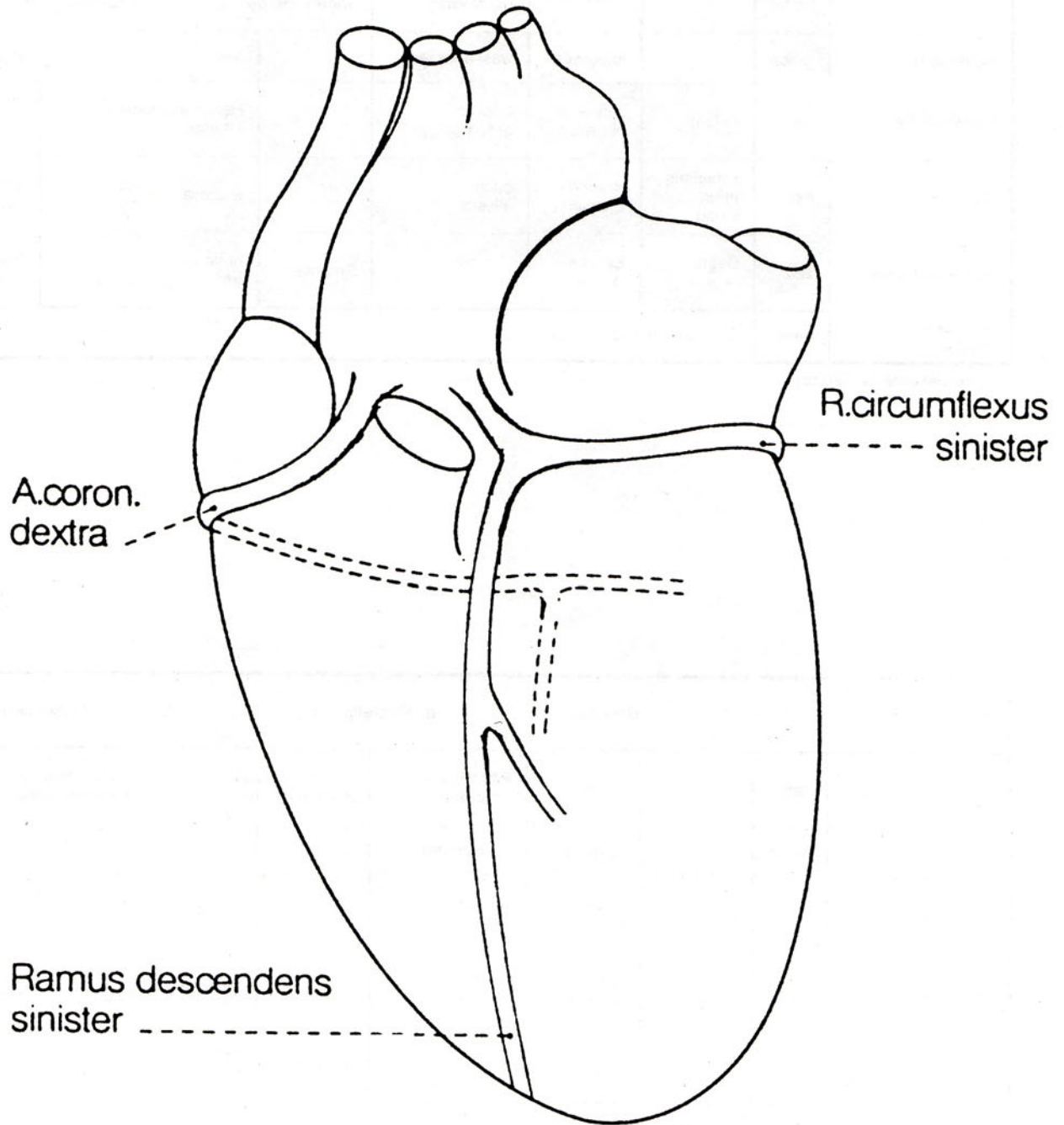


<b>Linke Lunge</b>		Gewicht _____ g, Mantelkante _____ cm		expandiert <input type="radio"/>		
Pleura	zart		trübe	Fibrose diffus herdförmig	fremdgewebige andere Herde	multiple/kleine einzelne/große
Konsistenz	weich		luftkissen	wasserkissen		fest Bullae cm
Schnittfläche	rot	hellrot	saftreich blutreich	trocken braun		Herdpneumonien Infarkte im Lappen
Bronchien	frei	schleimig eitrig blutig	Bronchi-Ektasen	basal allseits		Mucosa rot grau athropisch hyperthropisch
Pulmonalarterien	zart	Beete + + +	Ektasie + + +		Embolien	haftend frei Intimanarben + + +
Anthrako-silikose	nein	ILO-Klassifikation				

Andere Befunde (s. Skizze):

<b>Rechte Lunge</b>		Gewicht _____ g, Mantelkante _____ cm		expandiert <input type="radio"/>		
Pleura	zart		trübe	Fibrose diffus herdförmig	fremdgewebige andere Herde	multiple/kleine einzelne/große
Konsistenz	weich		luftkissen	wasserkissen		fest Bullae cm
Schnittfläche	rot	hellrot	saftreich blutreich	trocken braun		Herdpneumonien Infarkte im Lappen
Bronchien	frei	schleimig eitrig blutig	Bronchi-Ektasen	basal allseits		Mucosa rot grau athropisch hyperthropisch
Pulmonalarterien	zart	Beete + + +	Ektasie + + +		Embolien	haftend frei Intimanarben + + +
Anthrako-silikose	nein	ILO-Klassifikation				

Andere Befunde (s. Skizze):



Halsorgane					
Aorta thoracalis	zart	Ektasie/Fibrose	Beete +++	Kalkeinlag. +++	Ulcera/Thromben +++
Halsschlagadern	zart	Ektasie/Fibrose	Beete +++	Kalkeinlag. +++	Ulcera/Thromben +++
Ven. subclav./iug.	zart	Punktionsdefekt Haematom	Thrombose	Intima- Narbe	
Pharynx	o. B.	Cyanose	Oedem	Ulcera	
Oesophagus	o. B.	Cyanose	Varizen	Leukoplakien	Beläge Defekte Narben
Kehlkopf	o. B.	Cyanose	Oedem	Ulcera	Narben
Schilddrüse	o. B.	diff. vergrößert	Knoten cm	verhärtet	Adenom markig cm re/li cm re/li
Tonsillen	o. B.	fehlen	vergrößert	Beläge/Ulcera	Atrophie

Andere Befunde:

Herz										
		Gewicht _____ g,		Breite: _____ cm		Länge: _____ cm		Höhe: _____ cm		
		Beete	Kalkeinlag.	Stenosen	Thrombose	Abgang				
Rechte Koronararterie	zart			%						
R. interv. ant. li	zart			%						
R. circumflexus li	zart			%						
Valv. aortae	zart	cm	Verrucae	Polyp/ulcerös	Fibrose	Stenose/Insuff.				
Valv. mitral.	zart	cm	Verrucae	Polyp/ulcerös	Fibrose	Stenose/Insuff.				
Valv. tricusp.	zart	cm	Verrucae	Polyp/ulcerös	Fibrose	Stenose/Insuff.				
Valv. pulmon.	zart	cm	Verrucae	Polyp/ulcerös	Fibrose	Stenose/Insuff.				
Conus pulmon.		cm	Bälkchen	plast/flach						
Atrium dextr.	unauff.	dilatiert	Endokard- fibrose	Thromben	For. ovale					
Ventricul. dext.	unauff.	dilatiert	Lipomatose	Thromben		Wandstärke re cm				
Atrium sin.	unauff.	dilatiert		Thromben						
Ventricul. sin.	unauff.	dilatiert		Thromben	Aneurysma	Wandstärke li cm				
Herzmuskel VW. li	regelr.	Herde								
Herzmuskel HW-li	regelr.	Herde								
Herzmuskel Septum re	regelr.	Herde								

Andere Befunde:

<b>Milz</b> Gewicht _____ g	regelrecht	fest weich breiig	dunkelrot hellrot	follikulär fibrös	Herde:
<b>Nebenniere</b> Rinde Mark	regelrecht regelrecht	Metastasen li/re	verschmälert	kleine Knoten verdickt diffus große Knoten	Blutungen

Andere Befunde:

<b>Linke Niere</b>		<b>Gewicht _____ g</b>			
<b>Rechte Niere</b>		<b>Gewicht _____ g</b>			
Kapsel	abziehbar	nicht abziehbar			
Konsistenz	zäh	fest	weich		
Oberfläche	glatt	granuliert	kleine grobe Narben	Adenome	Cysten
Schnittfläche	unauff.	dunkelrot	blaß	Rindenatrophie	verwaschene Struktur
Nierenbecken	zart/blaß	erweitert	gerötet	Wand verdickt	Konkremente
Ureter	frei	erweitert	gerötet	Wand verdickt	Konkremente

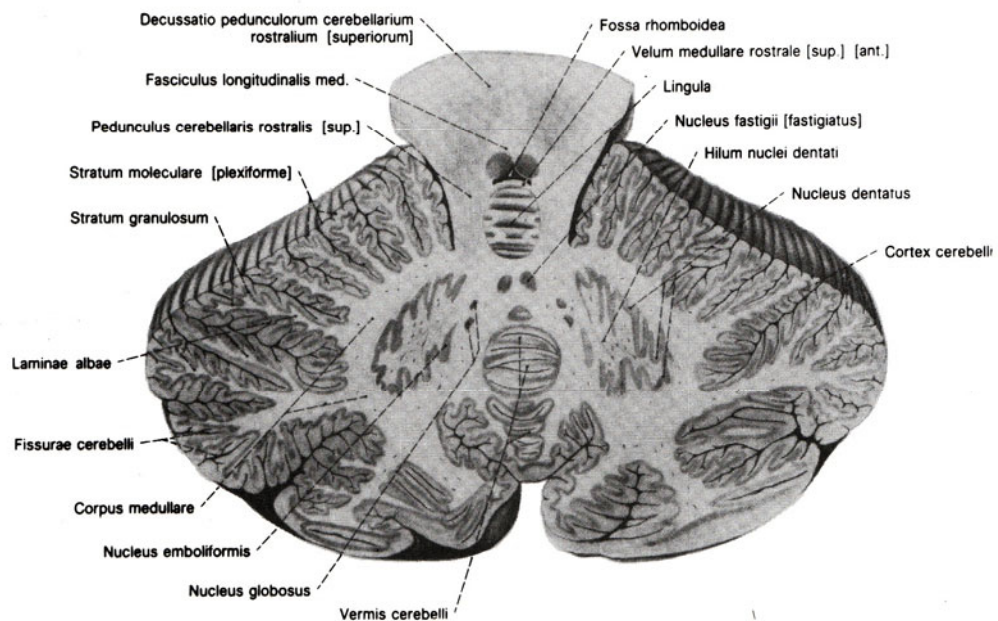
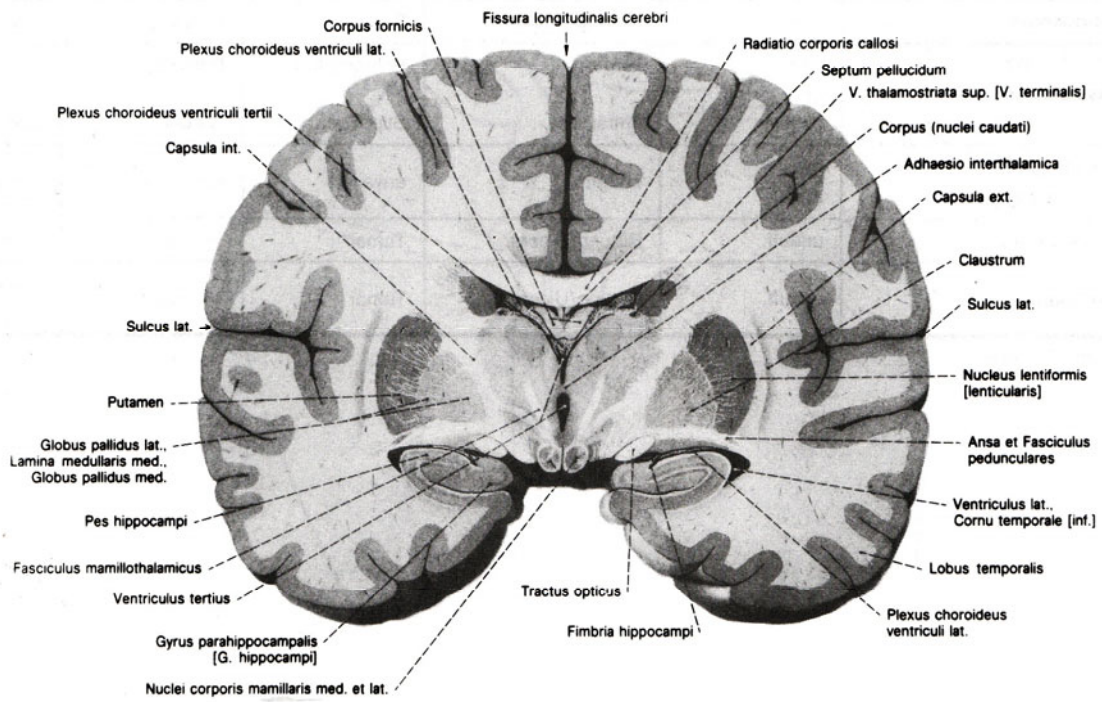
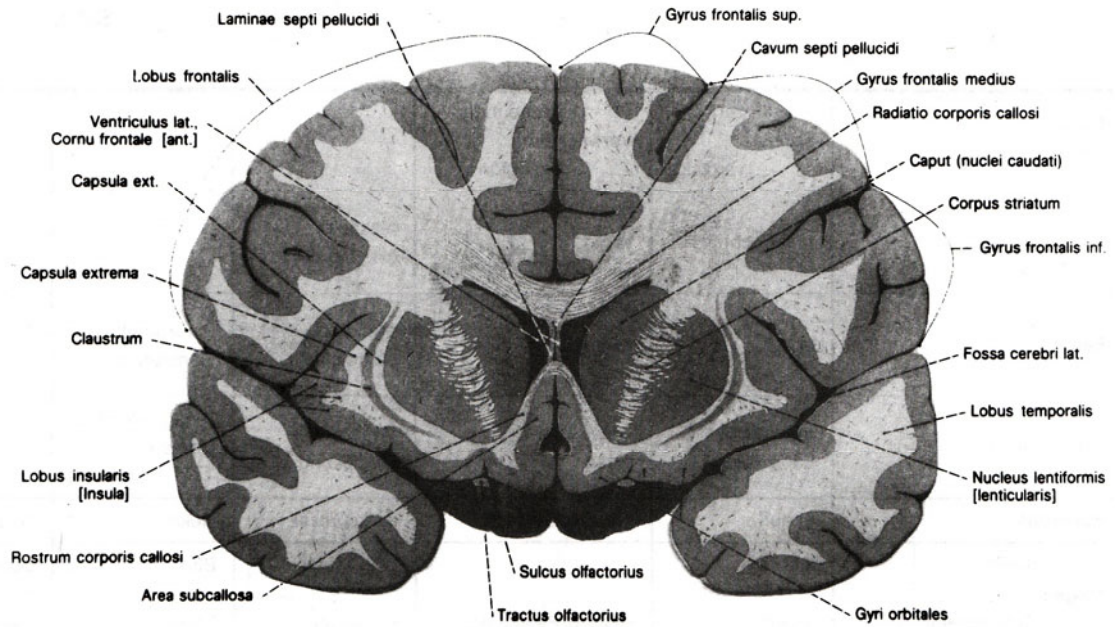
Andere Befunde:

<b>Harnblase</b>	blaß	Rötung	Balkenblase	Blutungen	Ulcera
<b>Rectum</b>	blaß	Rötung	Polypen	Pseudomelanosis	Ulcera
<b>Plex. prost.</b>	frei	Thromben	Phlebolithen		
<b>Prostata</b>	unauff. _____ g	vergrößert	kleine grobe Knoten	Abscesse/Karzinom	Mittellappen _____ groß
<b>Hoden</b>	unauff.	Atrophie	Hydrops Hüllenfibrose	Parench. Fibrose	Herde cm
<b>Uterus</b>	unauff. Länge _____ cm		kleine Myomknoten große	Schleimhaut rot-blaß	Portio glatt _____
<b>Tuben</b>	zart	ausgeweitet	eitr. Inhalt	blut. Inhalt	Verwachsung
<b>Ovarien</b>	unauff.	vergrößert	Fibrose	Cysten li/re	fehlt li/re

Andere Befunde:

<b>Leber</b> Gewicht _____ g	zart Kapsel verdickt	flächenhaft Verwachsung strangförm.			
Konsistenz	regelrecht	derb teigig weich	elastisch brüchig		
Farbe	braun	hellgelb	dunkelrot blutreich	Muskatnuß Herbstlaub	
Schnittfläche	regelrecht Läppchenstr.	verwaschen glasig	Venenwand- verdickung	kleinknot. Umbau grobknot.	
<b>Pankreas</b>	unauff.	Fibrose/Cyste	Kalkspritzer	Nekrose	Blutung
Inhalt <b>Magen</b>	leer	Schleim	gall. Inhalt	Blut ml	Speisebrei fest/flüss. _____ ml.
Schleimhaut	unauff.	Rötung/Petechien	Erosionen	Ulcus cm	Narbe
<b>Duodenum</b>	unauff.	Rötung/Petechien	Erosionen	Ulcus	Narbe
Wand <b>Gallenblase</b>	zart grün glatt	verdickt  entfärbt	Schrumpfung  Stippchen	Porzellan  Narben	Mucocele  Konkremente
Schleimhaut					
<b>Extrahep. Gallengänge</b>	frei unauff.	entfärbt	erweitert	Konkremente	Papilla:
<b>Dünndarm</b>	unauff.	Rötung/Ulcera	Tumor	Teerstuhl	Wandverdickung
<b>Dickdarm</b>	unauff.	Rötung/Ulcera	Tumor	Teerstuhl	Divertikel Polypen

Andere Befunde:

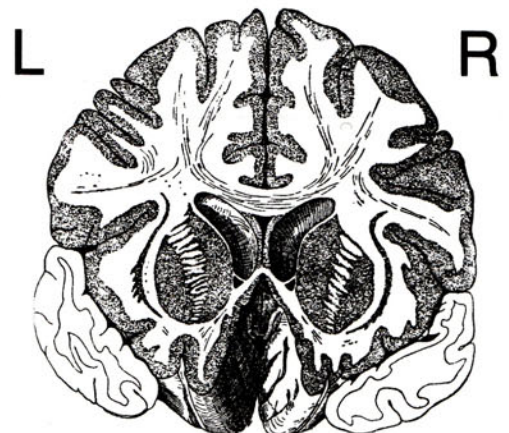


<b>Lymphknoten</b>	unauffällig	vergrößert: cervical hilär (pulm.) paratrach. abdominal. paraaortal. inguinal.	weich derb  Durchmesser bis cm	Fremdgewebe  schwarz rot käsige
<b>Venen- system</b>	V. cava inf. V. portae sonstige unauffällig	strickleiterartige Narben wulstförmige	parietale rot Thromben grau	verlegende Thromben
<b>Bauchaorta</b> Umfang _____ cm	zart	Beete + + + / Aneurysma	Aufbrüche + + +	Kalkeinlag. + + +
<b>Beckenarterien</b>	zart	Beete + + + / Aneurysma	Aufbrüche + + +	Kalkeinlag. + + +
<b>Wirbelsäule</b>	unauffällig	Randwülste + + +	Kyphoskol.	Herde
<b>Präpar. in toto</b>	ja - nein	Knochenmarkherde	Osteoporose	alt Fraktur frisch

Andere Befunde:

<b>Kopfsektion</b> ja - nein					
Kopfschwarte	regelm.	Wunden	Blutungen		
Schädelknochen Schädelbasis	regelm.	Fraktur	epidur. subdural.	subarachn. Haematom	Sinusthromb.
Mittelohr, NN-Höhlen	frei	Blut	Eiter	sonstiges	
Gehirngewicht _____ g	unauff.	Erweich.	Blutungen	Haemoceph.	Hydroceph. + + +
Hypophyse	regelrecht	vergrößert	∅ cm	atrophisch	sonstiges
Basisarterien	zart	Beete + + +	Verkalk. + + +	Thrombosen	Aneurysma A. _____

Andere Befunde:



Unterschrift: \_\_\_\_\_