

# Sektionsprotokoll

Sektions Nr.: .....

Datum: .....

Sekant: .....

Sektionshilfe: .....

Patientenaufkleber

Name, Vorname:.....

Geburtsdatum: .....

Einweisender:

Angaben Totenschein:

Todesursache: natürlich, nicht-natürlich, nicht aufgeklärt

I.

II.

III.

Belassene Zugänge/Drainagen:

Krankenvorgeschichte:

## Äußere Leichenschau:

Kleidung.....

Körperlänge cm.....

Körperform (adipös, kachektisch, athletisch).....

Sichere Todeszeichen: Rigor (brechbar?), Totenflecke (wegdrückbar?), Fäulniszeichen?

Haare (Farbe, Länge).....

Augäpfel in Augenhöhlen.....

Mund, Nase und Ohren Frei (Prothesen?).....

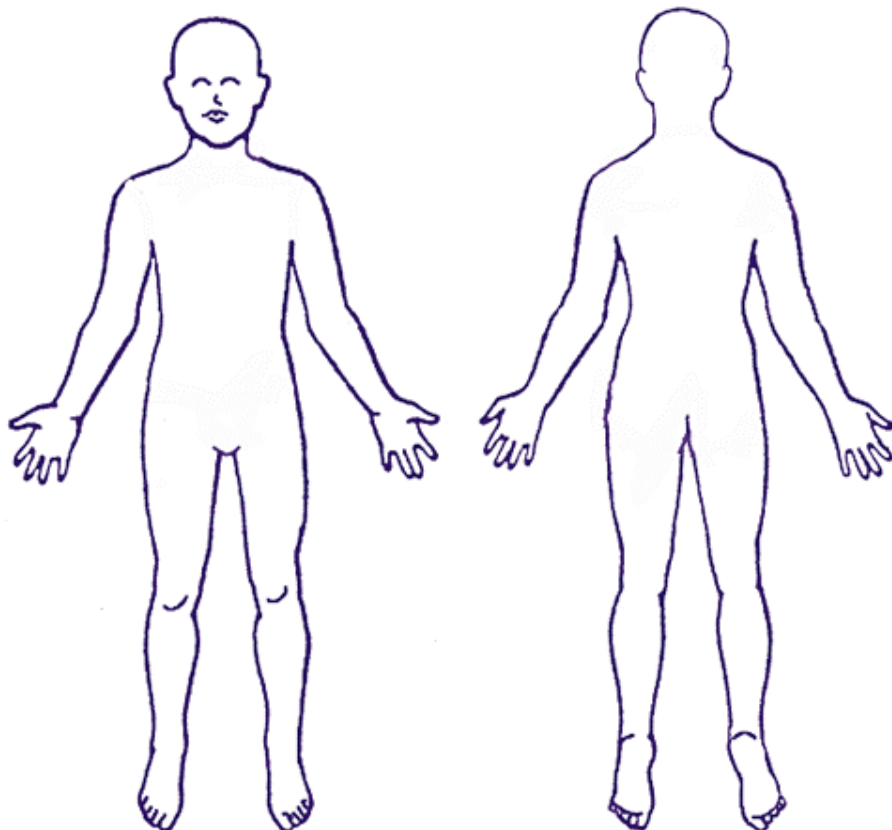
Hals (schlank, frei).....

Bauch (unter, über Brustniveau).....

Äußeres Genitale.....

Extremitäten (vollständig?).....

Narben (Punktionsstellen? Reizlos? Länge? Lage?).....



## **Innere Besichtigung:**

1. Fettgewebe: Brustbereich, Bauchbereich.....

Bauchfell (zart, eingeblutet?, glatt, spiegelnd).....

Große Netz (bedeckt, Fettgewebe, bedeckt Darmschlingen) .....

Darmschlingen (gefüllt mit Luft, wenig, viel) .....

Milz (umgreifbar, fleckig?) .....

Leber (cm unter rechten Rippenbogen ragend) .....

Wurmfortsatz (reizlos, entzündet) .....

Bruchpforten (geschlossen) .....

2. Zwerchfellstand (rechts 6-8. ICR, links 6-8. ICR)

a) Brusthöhle

Brusthöhle: Muskulatur Thorax (Farbe, Fiederung), Rippenknorpel (schneidbar, leicht),

Brustbeinentfernung, Lungen (nicht, zurückgesunken? Vorderränder überlappen?

Verwachsungen), Inspektion Thoraxhöhle (Plaques? Fibrose?), Eröffnung Herzbeutel (Blätter

zart, glatt, spiegelnd, weiterer Inhalt?), Spitzenbildend (linker Ventrikel), Herz (faustgroß?

Größer? Im Herzen Blut, flüssig, geronnen, Leichengerinnsel), Lungenschlagaderäste (frei?)

5. Linke Lunge (Gewicht .....unfixiert)

6. Rechte Lunge (Gewicht .....unfixiert)

7. Herzgewicht: .....g, Herzmaße: .....cm x .....cm. Darstellung Koronararterien (Stenosen, Arteriosklerose (LCR, RIVA, CRX, CRA), Vorhof rechts (Innenhaut, Herzohr frei, foramen ovale geschlossen), Trikuspidalklappe .... cm, Pulmonalklappe .....cm, Vorhof links (spiegelnd und glatt, Thrombus). Aortenklappe .... cm (arteriosklerotisch verändert?), linke Herzkammer (Innenhaut, Wandstärke ....cm), rechtes Herz (Wandstärke ..... cm), Flachschnitte durch Myokardgewebe (Infarktzeichen, Narben?), Aorta (Aufsteigender Teil, Bogen, atheromatösen Wandveränderungen?).

8. Zunge: Oberfläche, Anschnitt. Speiseröhre (glatt, grau weißlich), Kehldeckel (unauffällig), Kehlkopf (gut brechbar), Innenhaut Larynx u. Luftröhre (regelrecht), Lymphknoten paratracheal und paraaortal (Größe, Pigmentierung, Zahl, Schnittfläche), Schilddrüsenlappen (unauffällig, paranussgroß, Schnittfläche fein gekörnt), Vena jugularis (Einblutungen, Punktion?).

b) Bauchhöhle

9. Milz .....g, Kapsel (fest, intakt), Konsistenz (weich, fest), Schnittfläche (unauffällig, Herde, Knoten).

10. Nebennieren (Mark, bräunlich, scharfer, unscharfer Rindenzeichnung) .....

11. Linke Niere .....g, Lage und Form (gehörig), Kapsel (gut abziehbar), Oberfläche (granuliert, eingezogen), Nierenbeckenkelchsystem (zart), Harnleiter (durchgängig, stenosiert).

12. Rechte Niere .....g, Lage und Form (gehörig), Kapsel (gut abziehbar), Oberfläche (granuliert, eingezogen), Nierenbeckenkelchsystem (zart), Harnleiter (durchgängig, stenosiert).

13. Harnblase (faustgroß), Oberfläche (grau-weißlich, eingeblutet), Uretermündungen (sondierbar, nicht sondierbar), Mann: Vorstehdrüse (regelrecht), Samenbläschen (regelrecht), Hodenkanälchen (ausziehbar). Nebenhoden und Samenleiter (gehörig). Frau: Adnexe (regelrecht), Uterus (erhalten, entfernt), Innenfläche (glatt), Schnittfläche (Zysten, Myome), Fetus (sichtbar Fruchtblase, keine).

14. Magen (leer, mit Speiseresten, andere Rückstände), Schleimhaut (blass-rötlich, schwarz, erodiert), Läsionen (Keine Defekte, Narben), Extrahepatische Gallengänge (frei, verschlossen, Konkrement), Mündung (gemeinsam in der Papille), Pankreas (typische Läppchenstruktur), Konsistenz (weich, hart), Anschnitt (weich, kalkig).

15. Dün- und Dickdarm (Kotbestandteile flüssig, geformt), Dickdarm (Divertikel, Erosionen, Defekte).

16. Leber .....g, Konsistenz (weich, elastisch), Kapsel (fest, trübe, rauh), Schnitt (Läppchenstruktur, Farbe, Knoten)

17. Aorta unter dem Zwerchfell .....cm Durchmesser, Innenwand (Atheromatöse Beete, Stenosen, Aneurysma), Arterienabgänge (frei, stenosiert), Aa. Iliacae, renalis.

18. Wirbelsäule (gerade, skoliotisch), Knochenspan (unauffälliges Knochenmark).

19. Oberschenkelblutleiter (Blut flüssig, ausstreichbar)

20. Innere Rückenmuskulatur (gehörig)

c) Kopfhöhle

21. Kopfschwarte, Schädelknochen, Schädelbasis (unauffällig). Harte Hirnhäute (regelrecht), Blutleiter der Hirnhäute (regelrecht), bei Entnahme d. Gehirnes (Nekrose, Blutung, intakt). Arteria carotis interna (regelrecht, Plaques, Stenose).

Hirnsektion (formalinfixiert): transversaler Schnitfführung (regelrechte anatomische Verhältnisse, Einblutung, Nekrose, Tumor)

.....

Sekant

**Sektions-Nr. S-**

**Datum**

---

**TOTENSTARRE**

Kiefergelenk

Arme/Hände

Beine/Füße

**TOTENFLECKE**

Farbe

Wegdrückbarkeit

Fingerkuppen- / -nageldruck

Verteilung

Ernährungszustand

Pflegezustand

Urinabgang / Kotabgang

Dekubitus

---

**SCHÄDELDACH**

Kopfschwarte

Gesichtshaut

**AUGEN**

Punktblutungen

Pupillen

**NASE**

Abrinnspuren

Blutungen

Schaumpilz

**OHREN**

Blutungen

Schaumpilz

**MUND**

**GEBIB**

Abrinnspuren

Mundhöhle

Lippeninnenseite

Fremdinhalt

**ZUNGE**

Abrinnspuren

Blutungen

Ätzspuren

**HALS**

abnorm beweglich

Strangulationsfurchen

Würgemale

**THORAX**

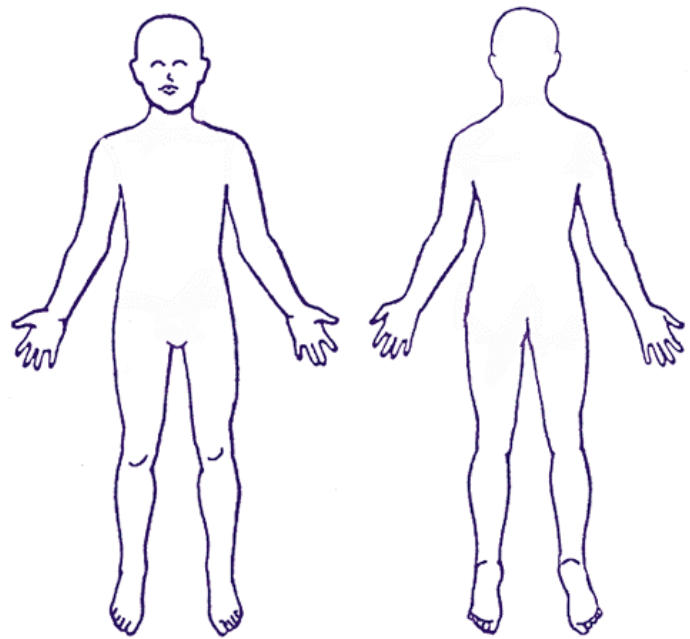
**ABDOMEN**

**RÜCKEN**

**GENITALE**

**AFTER**

**EXTREMITÄTEN**



**GEHIRN**

**THYMUS**

**LUNGE RE**

**LUNGE LI**

**HERZ**

**MILZ**

**LEBER**

**NIERE RE**

**NIERE LI**

**NN RE**

**NN LI**